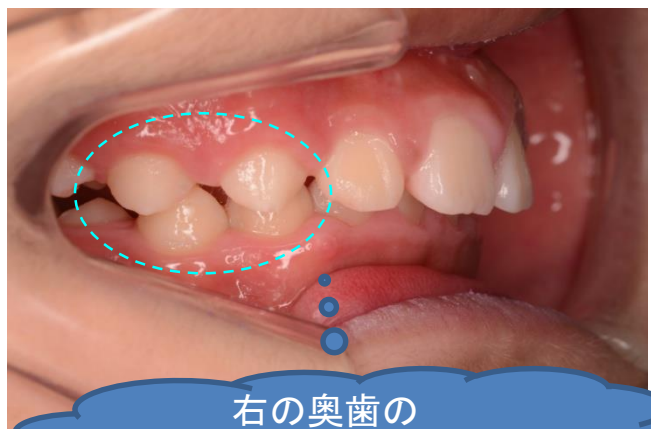
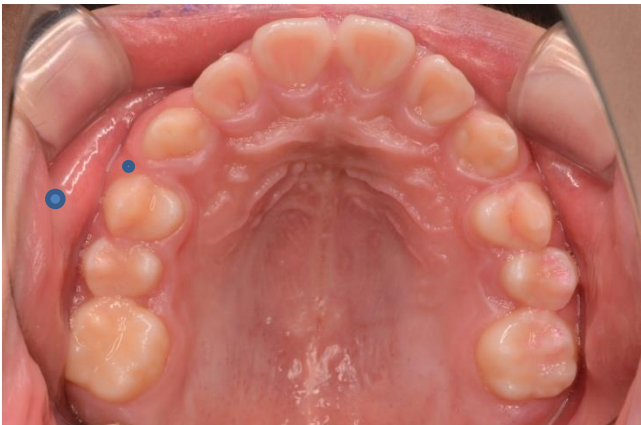

わたなべ いお

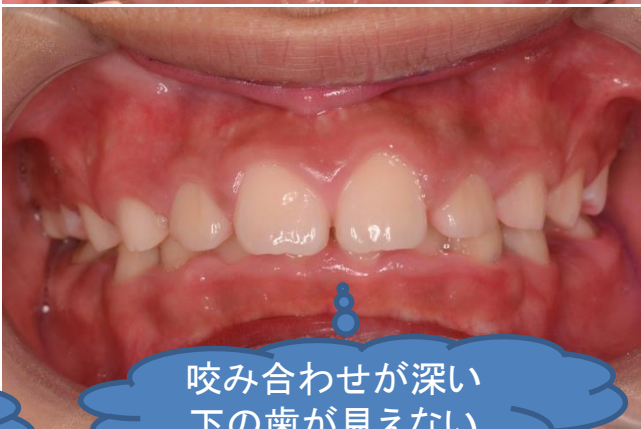やました歯科

お口の中の写真
治療前

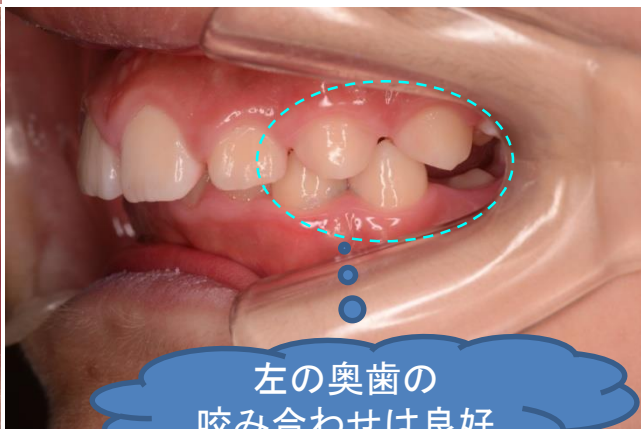
歯と歯の
間に隙間



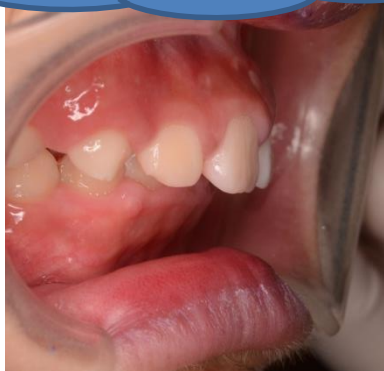右の奥歯の
咬み合わせはズレている



咬み合わせが深い
下の歯が見えない



左の奥歯の
咬み合わせは良好



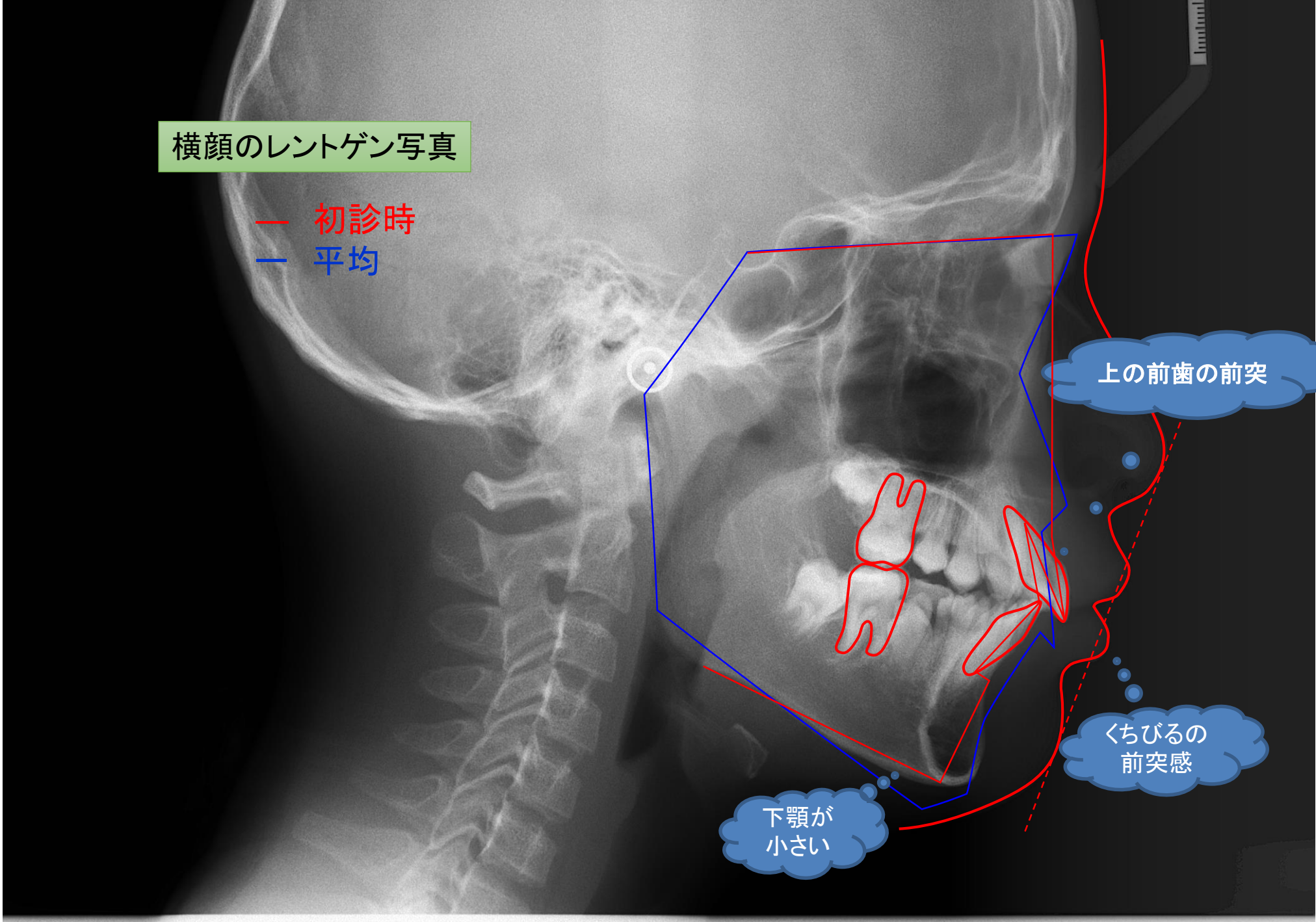
横顔のレントゲン写真

— 初診時
— 平均

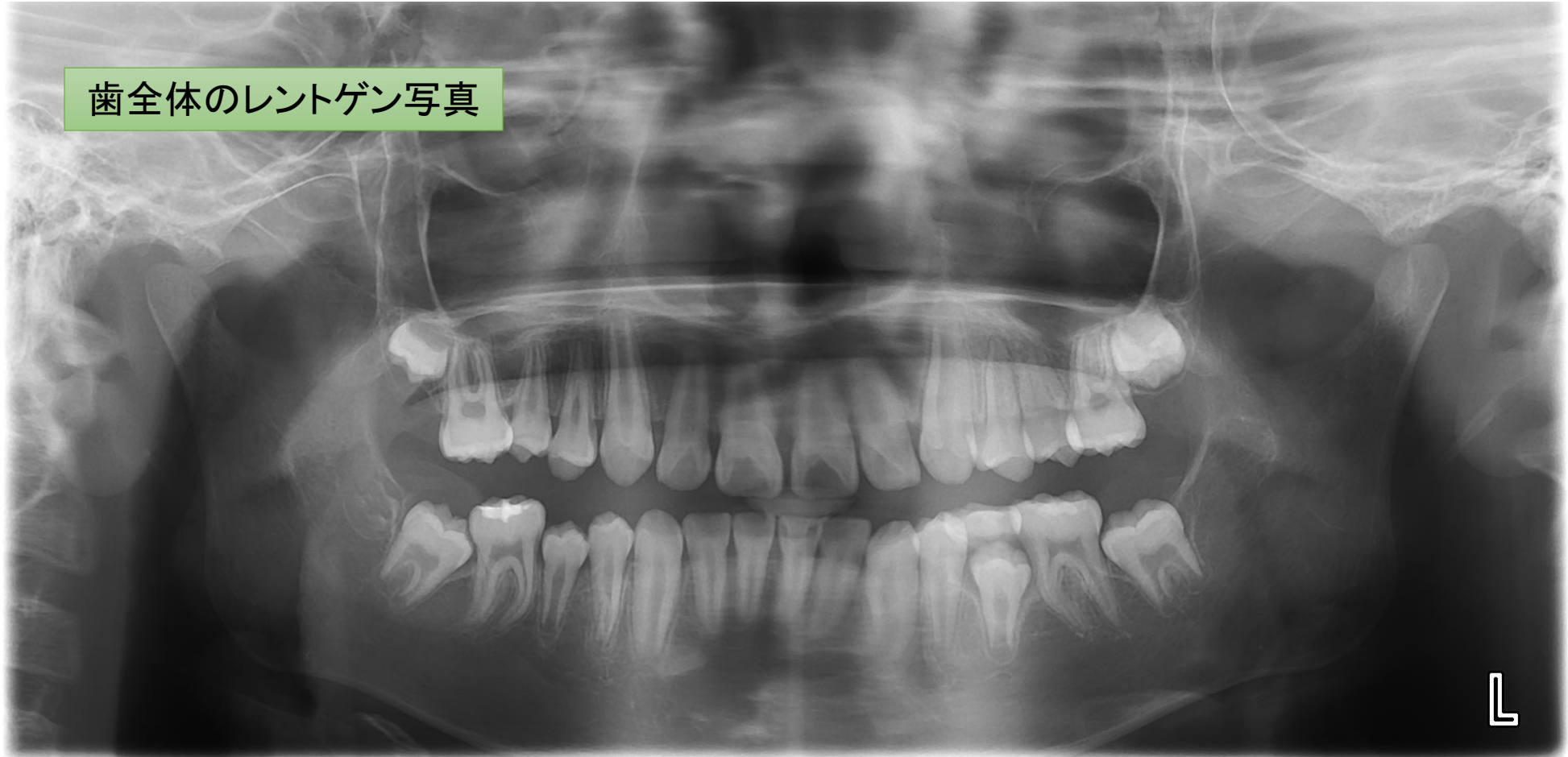
上の前歯の前突

くちびるの
前突感

下顎が
小さい

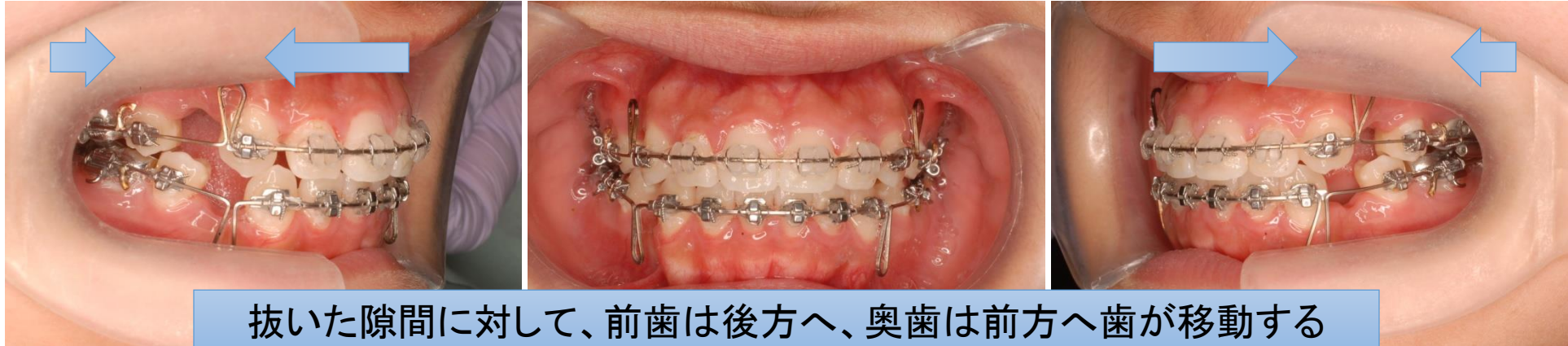

歯全体のレントゲン写真

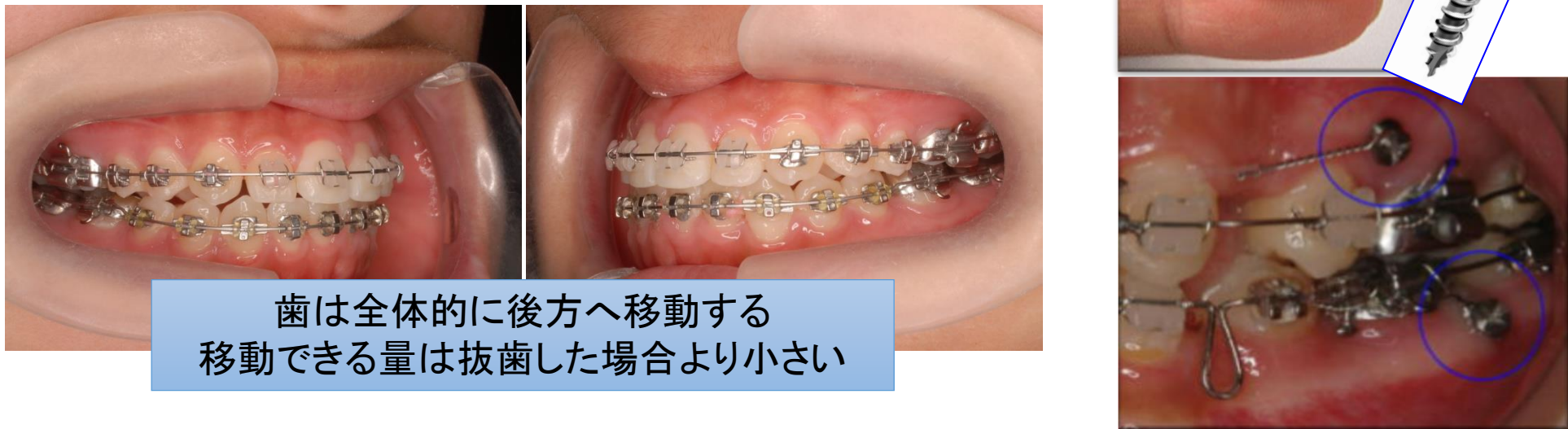

治療法

1) 抜歯して前歯を後ろに移動させる

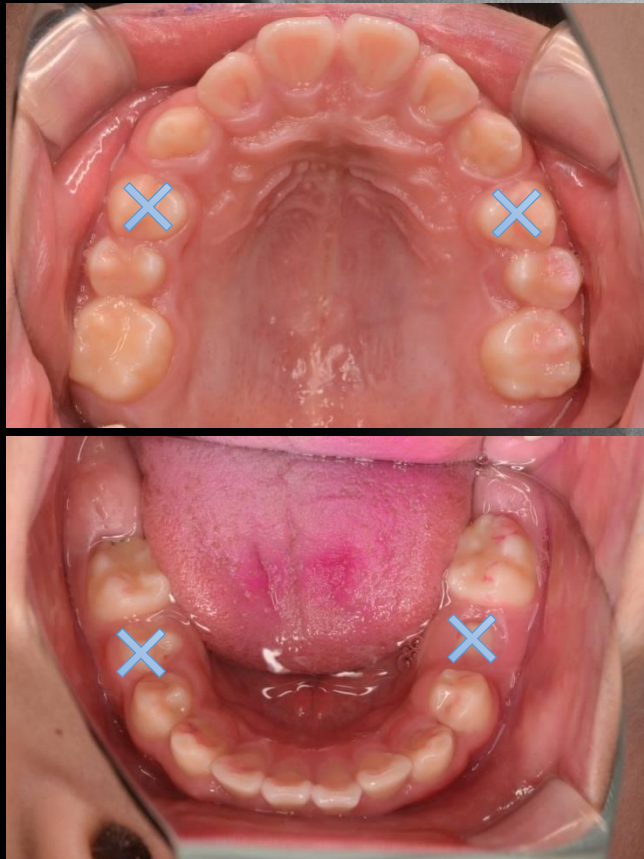


2) 抜歯せずに矯正用インプラントをしようして、歯列全体を後ろに移動させる



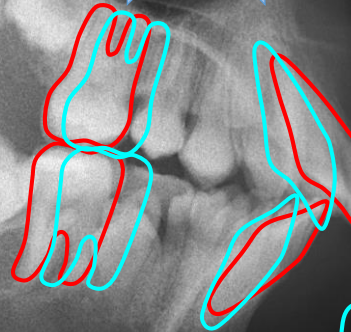
治療予測

- 初診時
- 治療予測(抜歯)



抜歯した場合、口元の前突感を改善できる

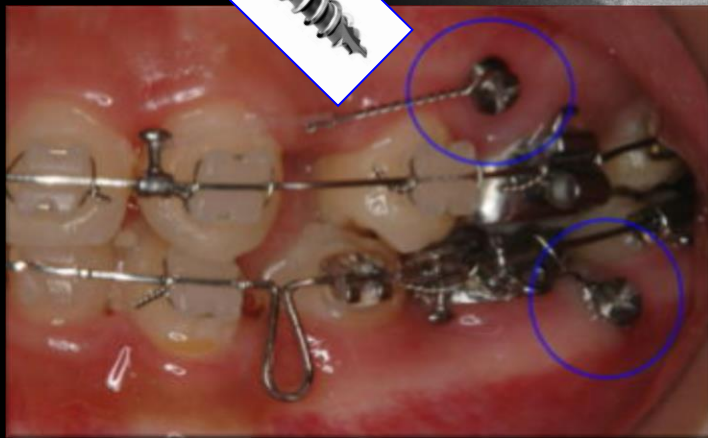抜いた隙間に対して、前歯は後方へ、奥歯は前方へ歯が移動する



治療予測

- 初診時
- 治療予測(非抜歯)

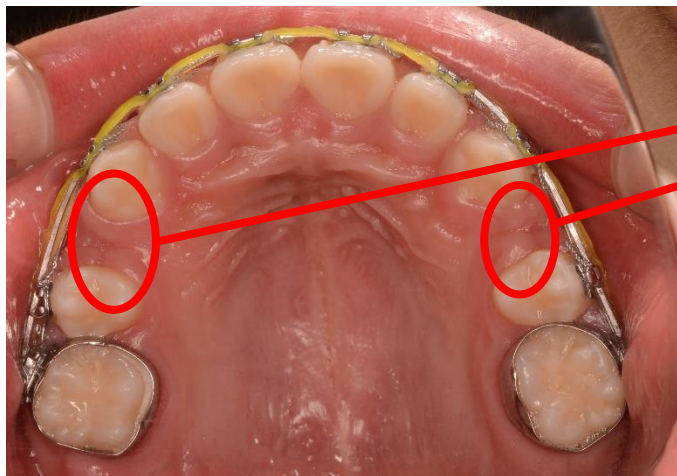
歯は全体的に後方へ移動する
移動できる量は抜歯した場合より小さい



抜歯せずにインプラントを使用した場合、
口元の前突感はあまり改善できない

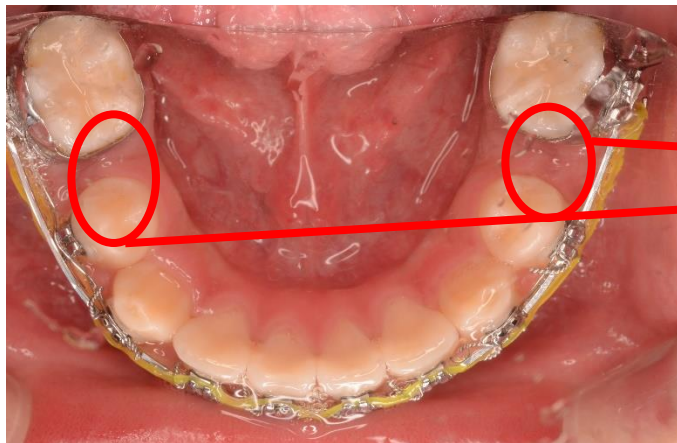
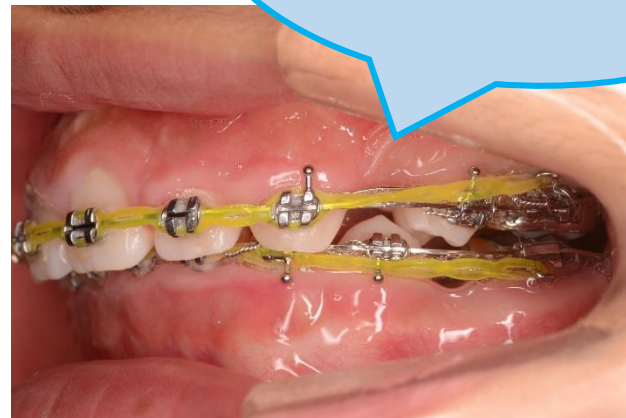
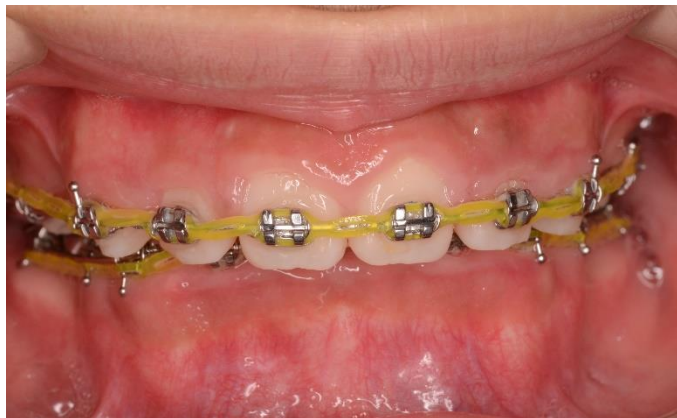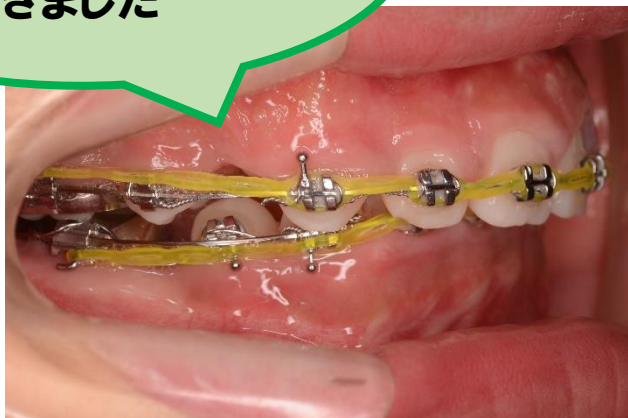
お口の中の写真
9カ月後

奥歯で噛むと当たる
歯の位置が変わって
きました



小臼歯を抜歯

ブラケットにゴム
を張りました

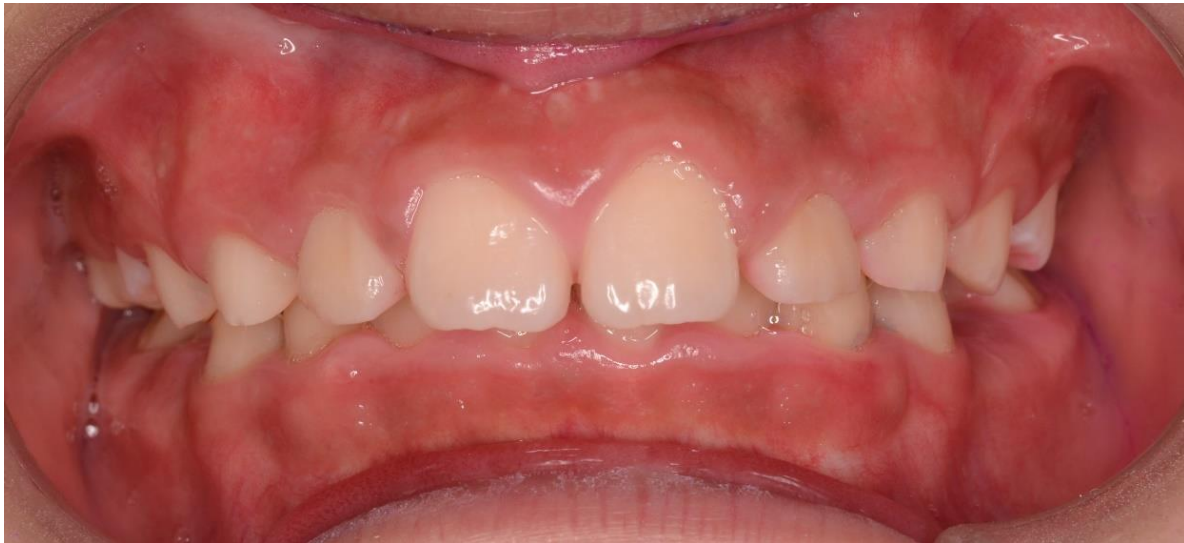

小臼歯を抜歯

お口の中の写真

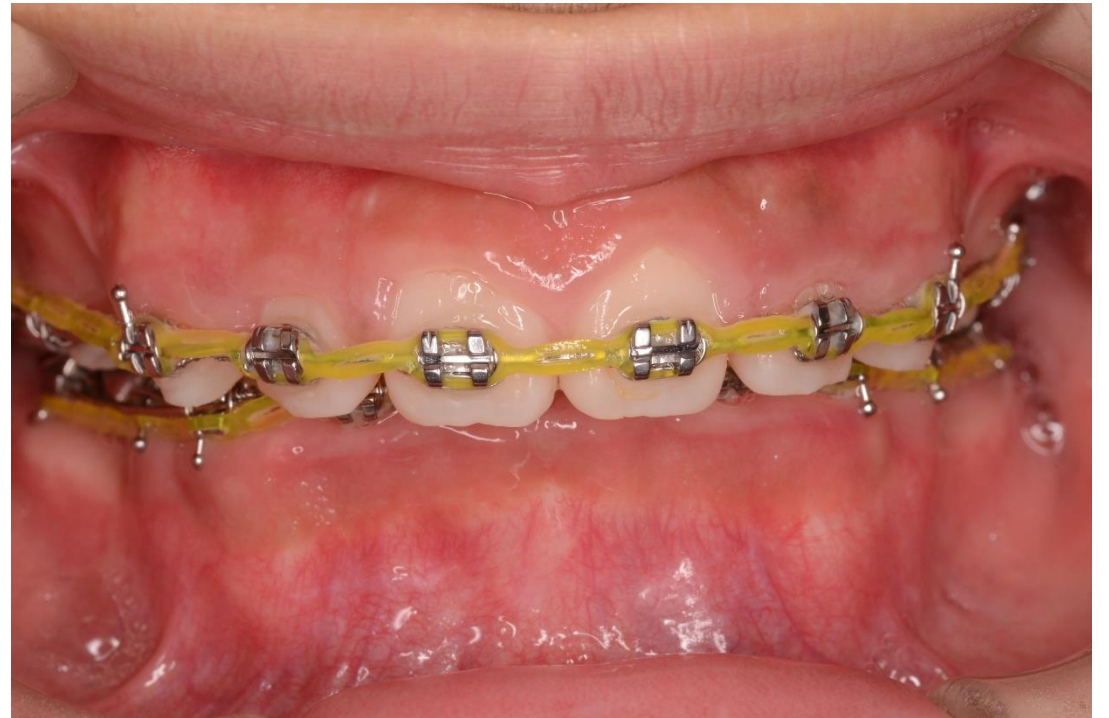
矯正開始前 H27年12月

• 正面



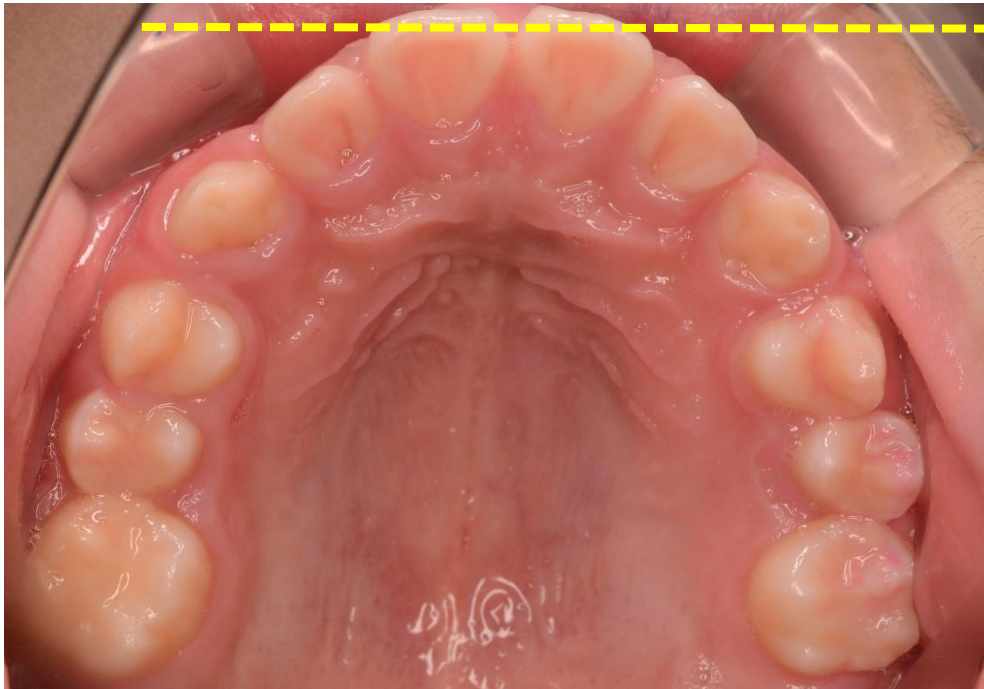矯正開始後 H28年9月

• 正面

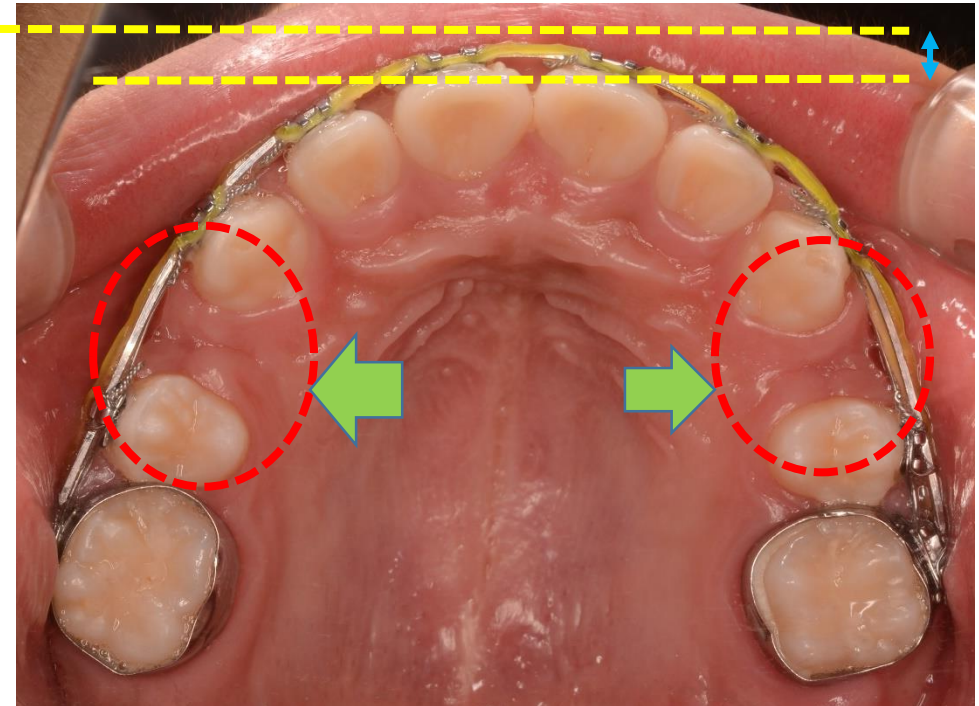


お口の中の写真

矯正開始前 H27年12月
・上顎



矯正開始後 H28年9月
・上顎

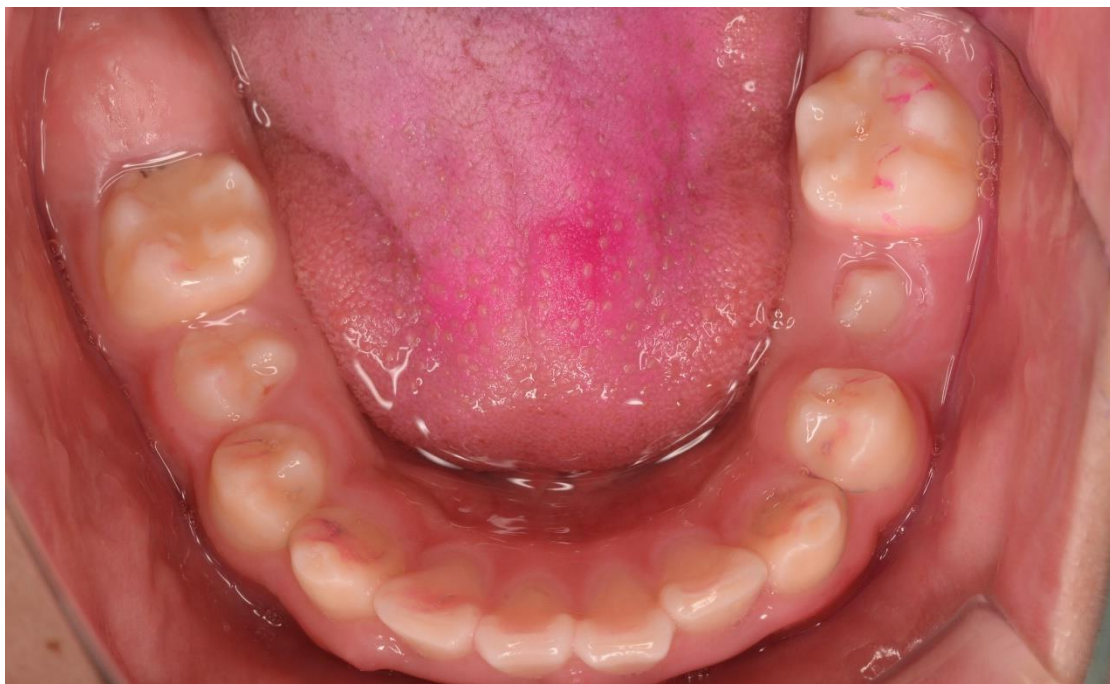

動いています

お口の中の写真

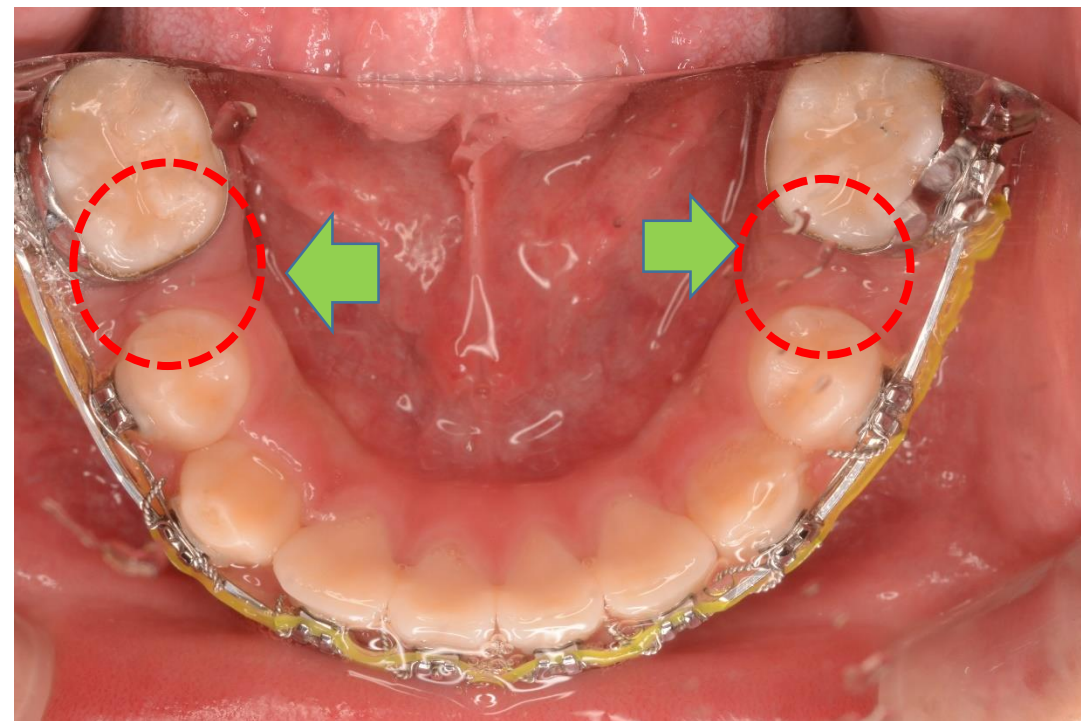
矯正開始前 H27年12月

・下顎



矯正開始後 H28年9月

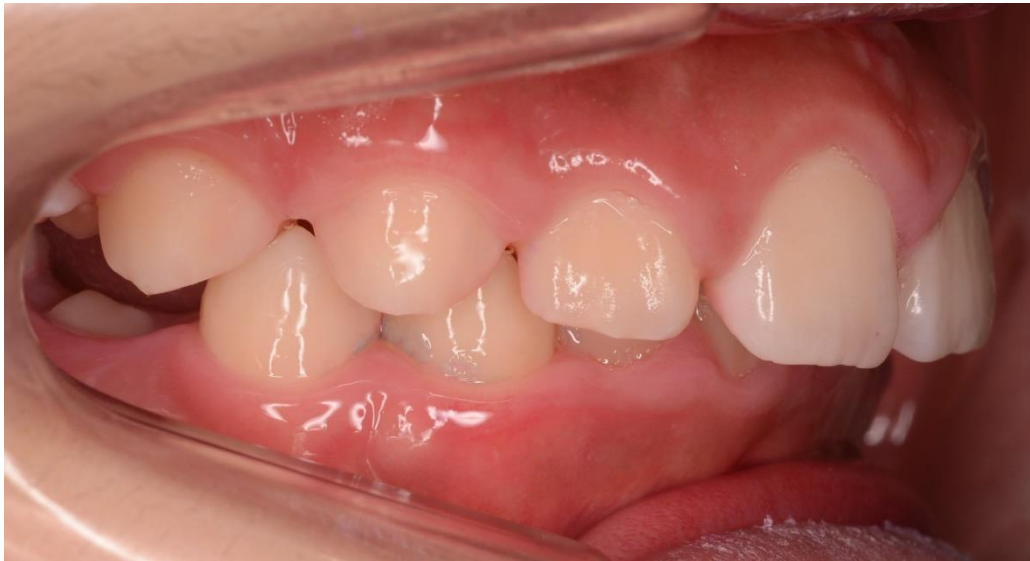・下顎



お口の中の写真

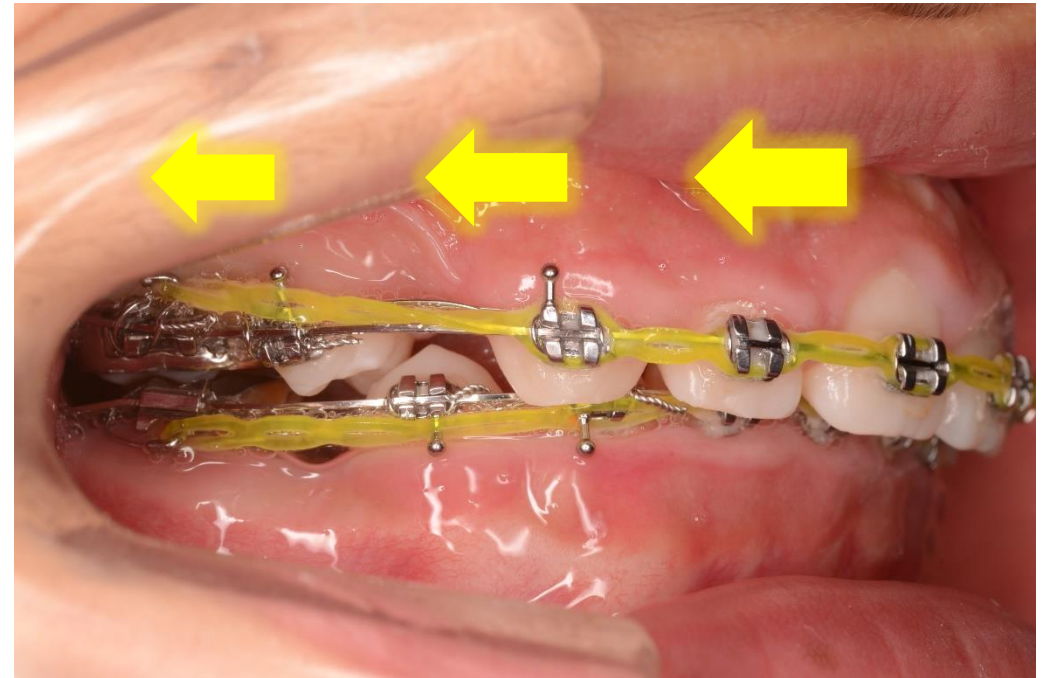
矯正開始前 H27年12月

・右側



矯正開始後 H28年9月

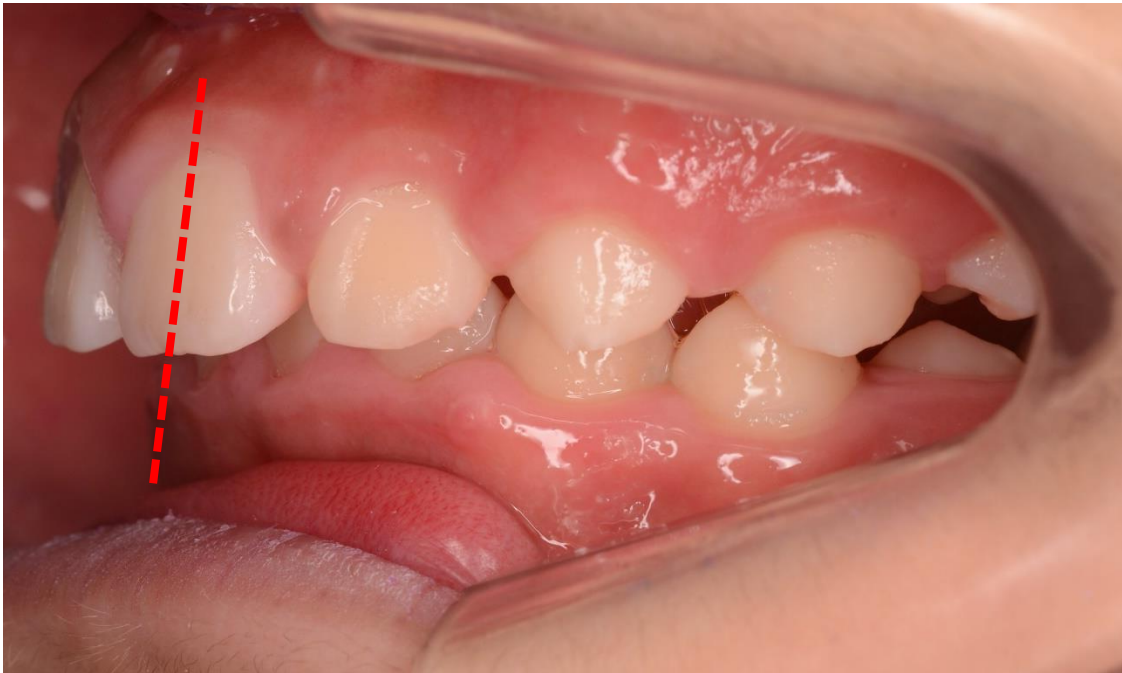・右側



お口の中の写真

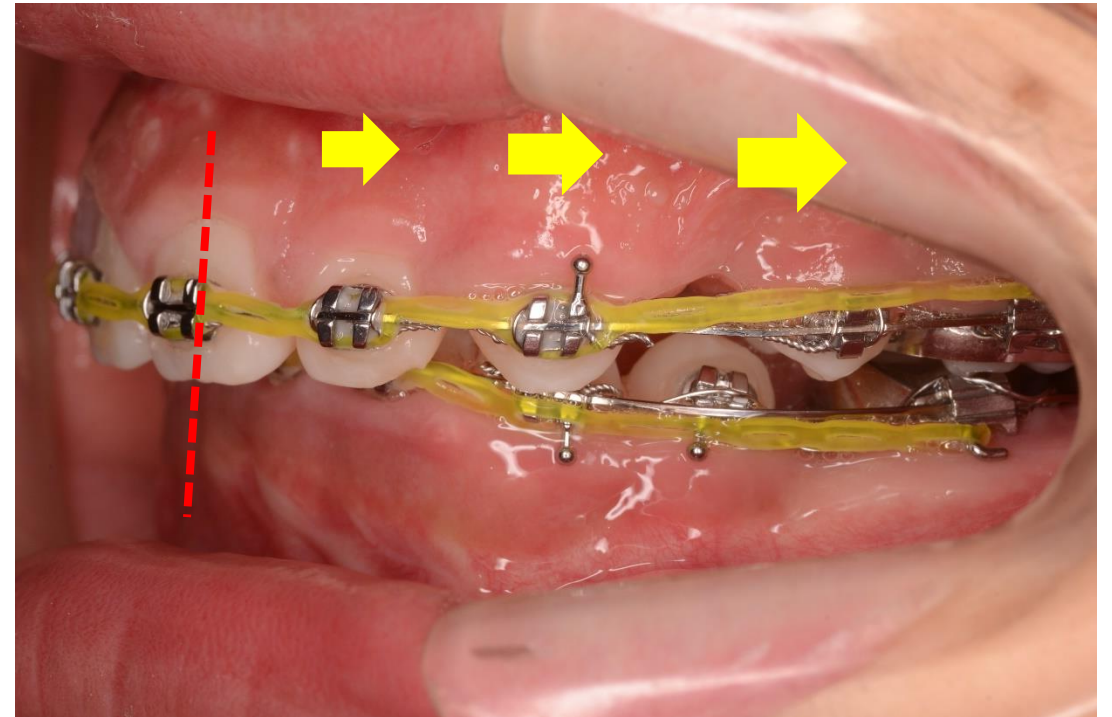
矯正開始前 H27年12月

・左側



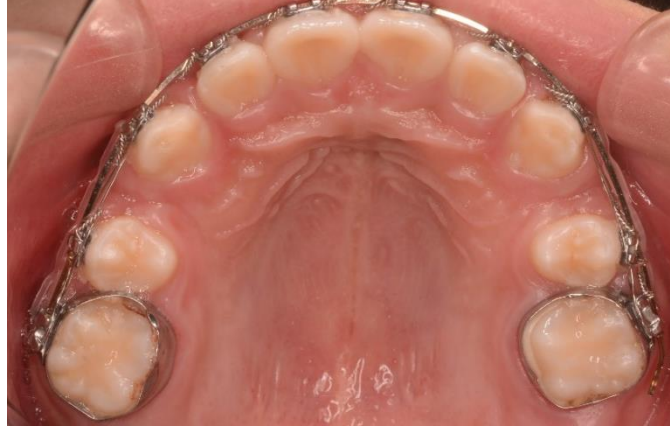矯正開始後H28年9月

・左側

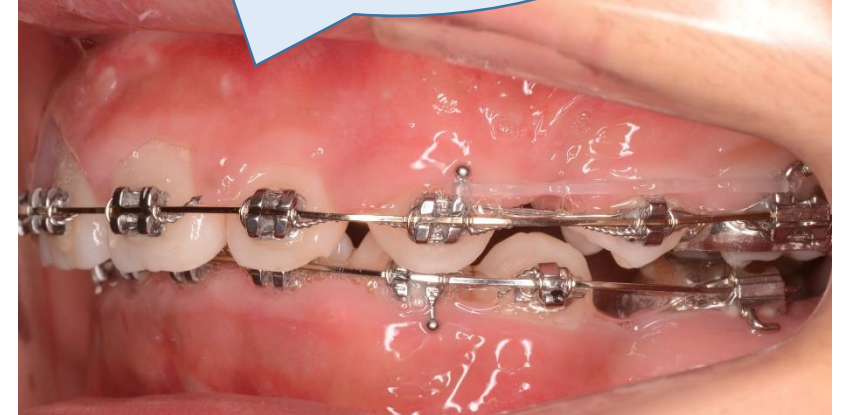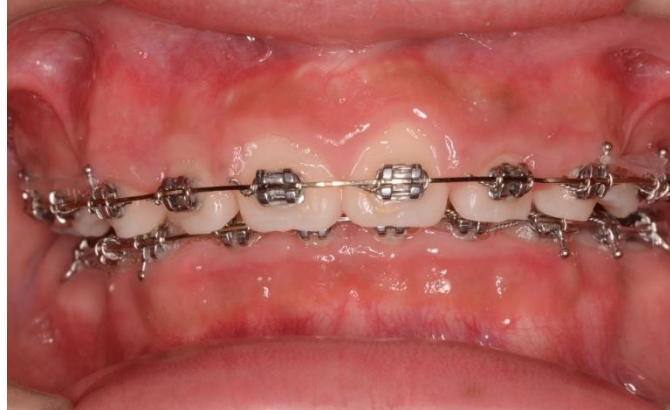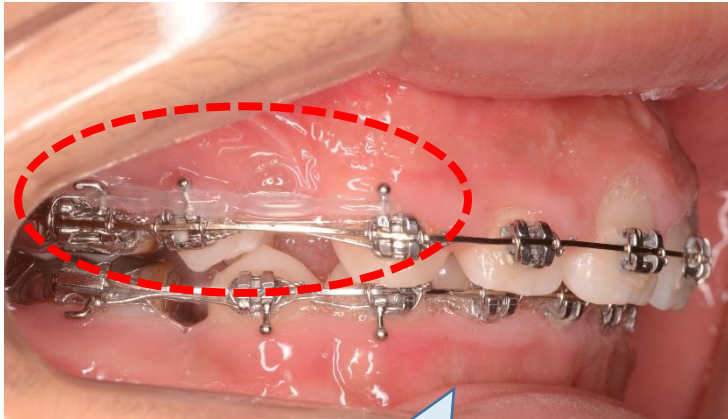


お口の中の写真

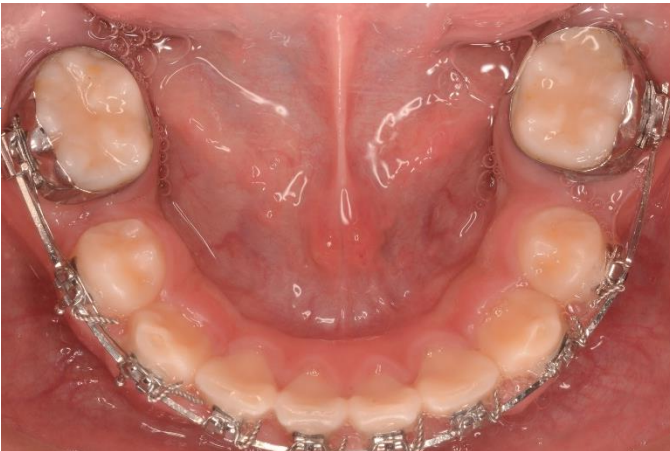H28年10月21日



ワイヤーを太いものに交換しました。

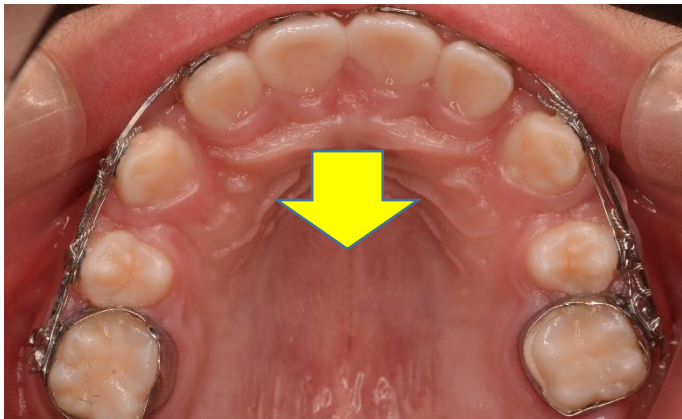


ゴムをかけて後ろに引っ張る力を加えています。

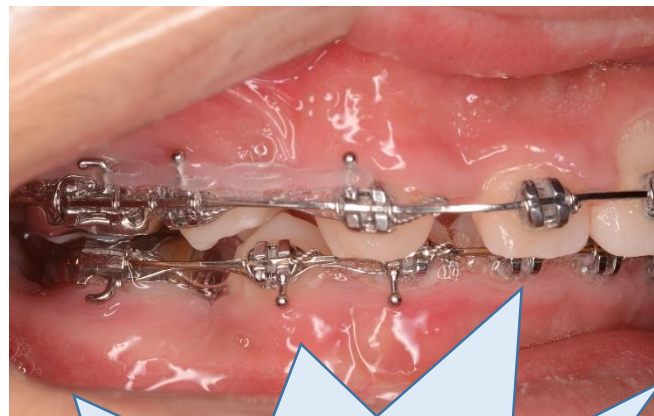


お口の中の写真

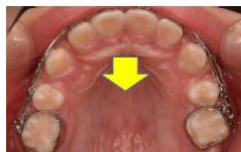H28年11月7日



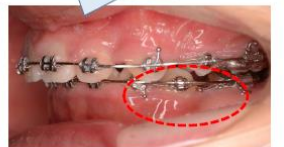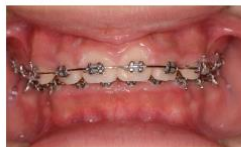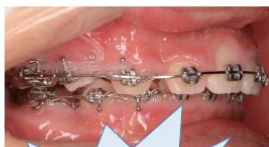歯にかかる力が強くなったので翌日はかなり痛みが出た様子



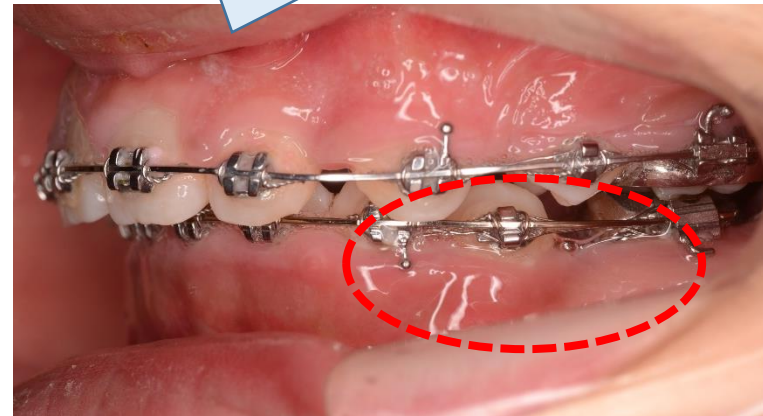
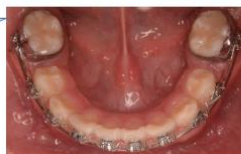お口の中の写真
H28年11月7日



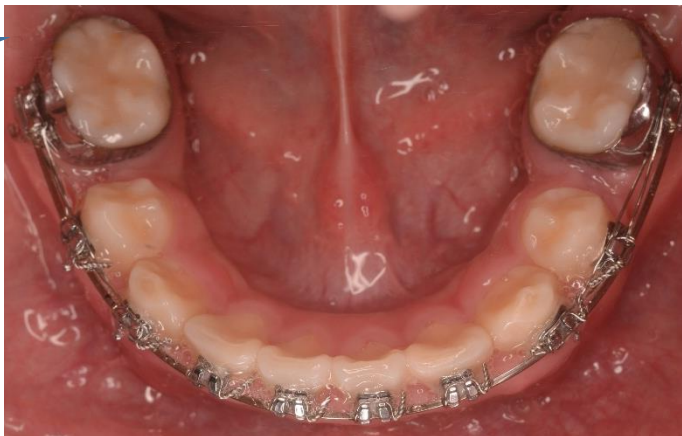歯にかかる力が強くなったので翌日はかなり痛みが出た様子



下のワイヤーを太いものに交換

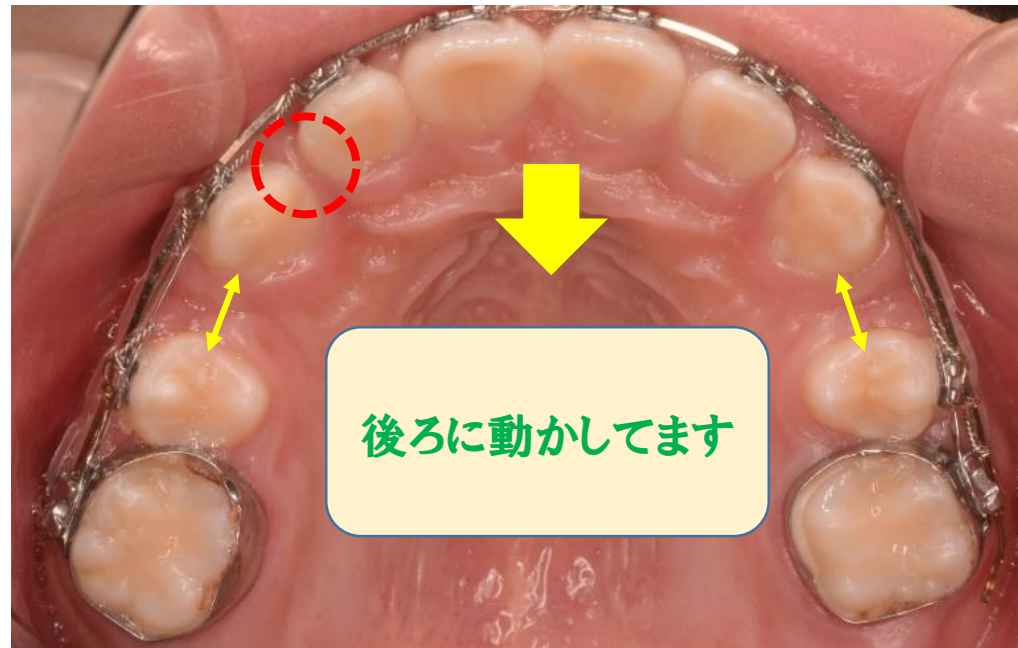


下のワイヤーを太いものに交換

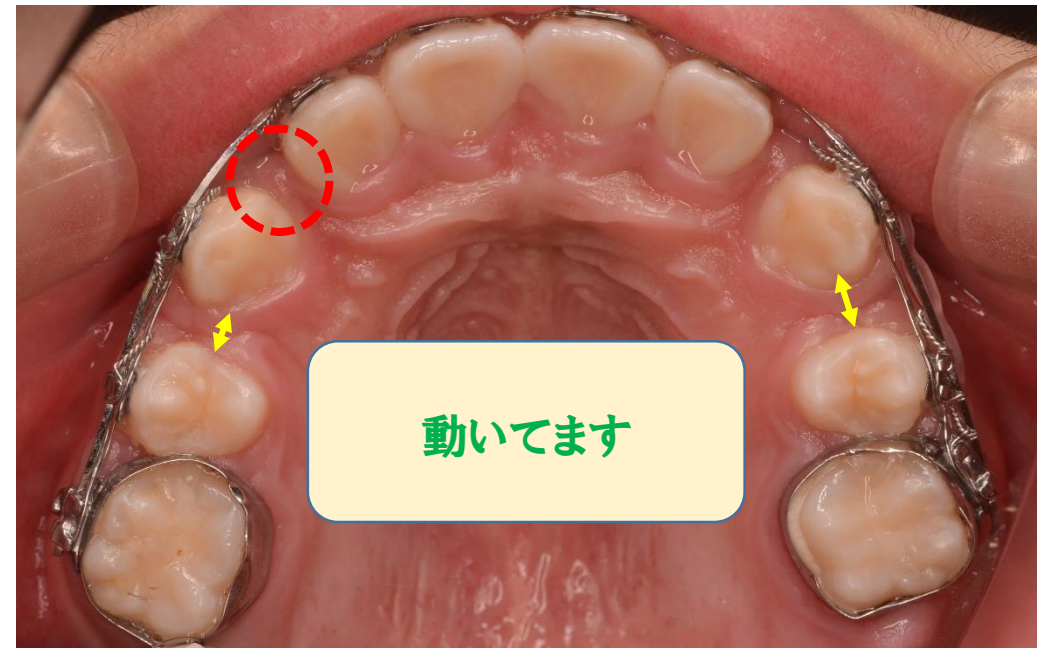


お口の中の写真

H28年10月21日

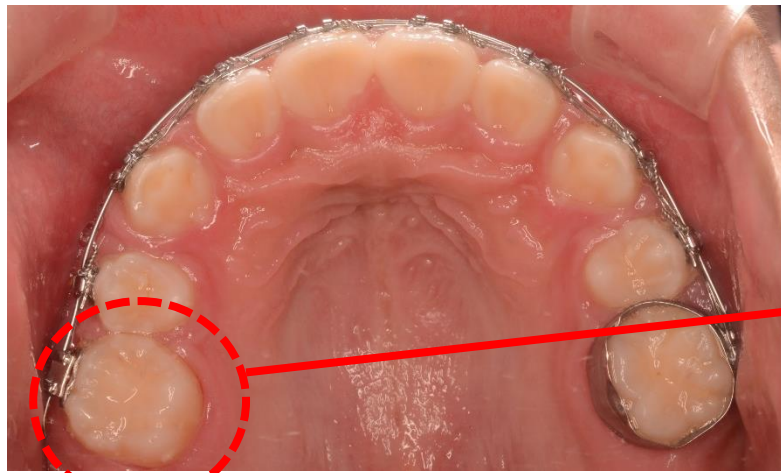


H28年11月7日

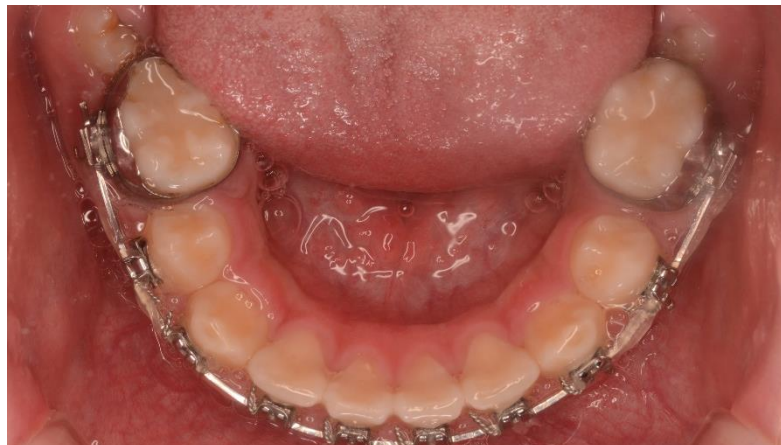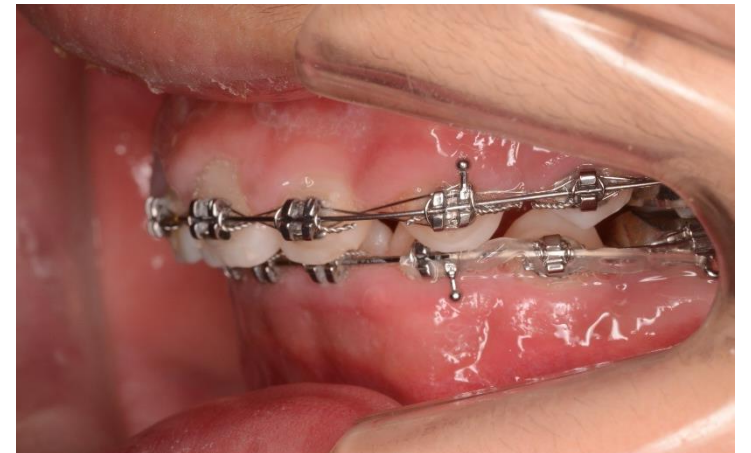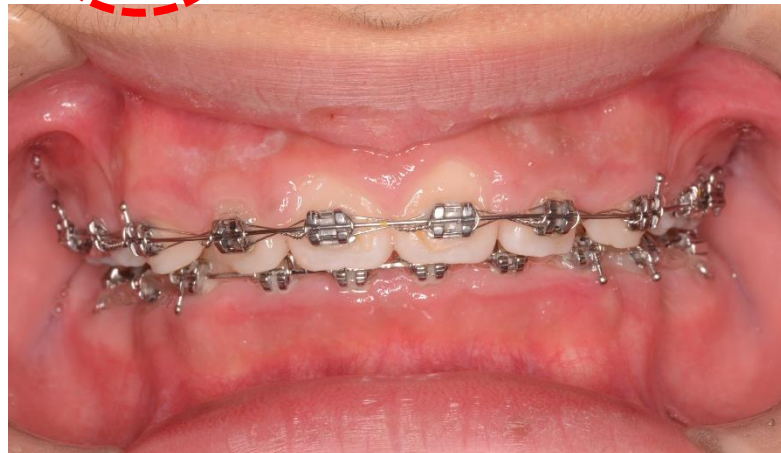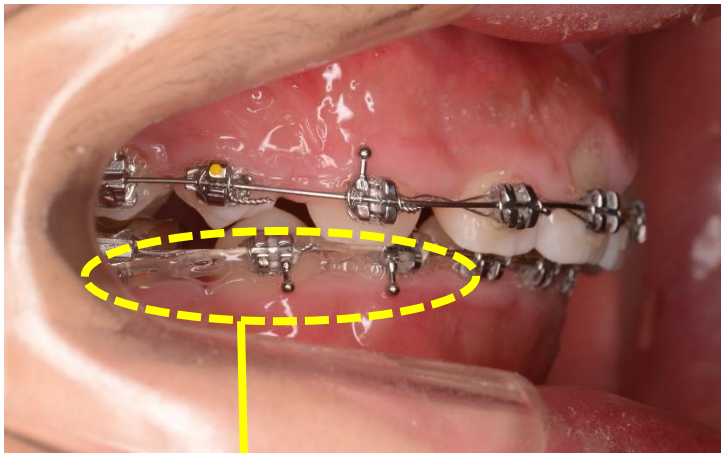


お口の中の写真

H29年1月20日



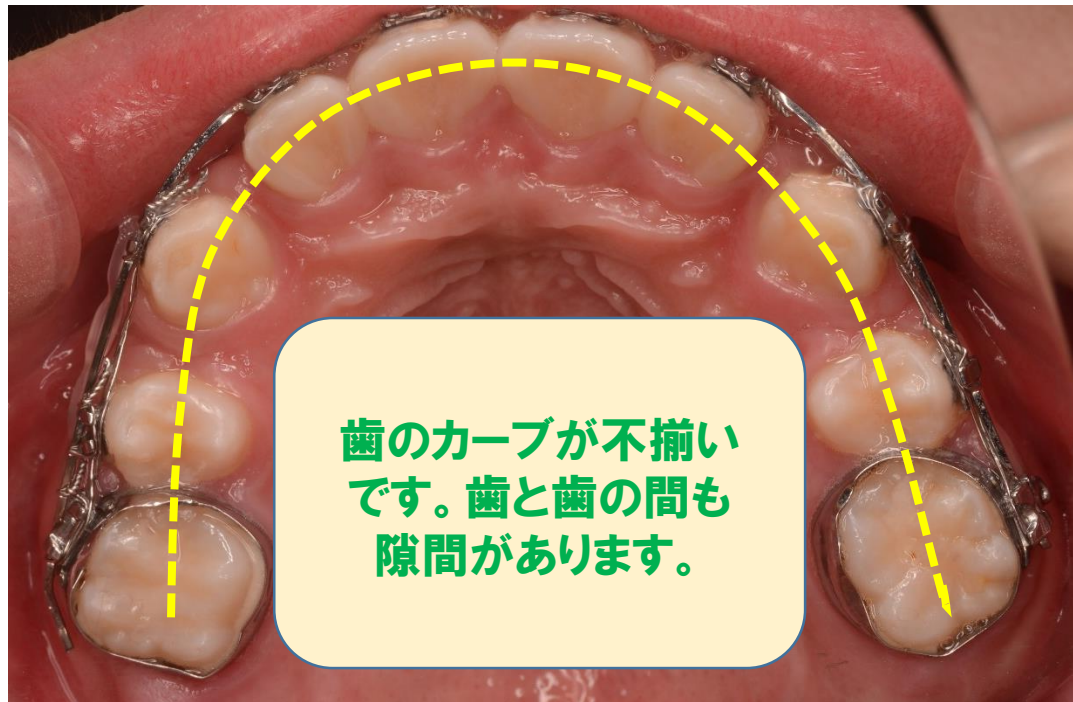
リングを固定していたセメント
が取れていたためリングをはず
してブラケットのみで固定



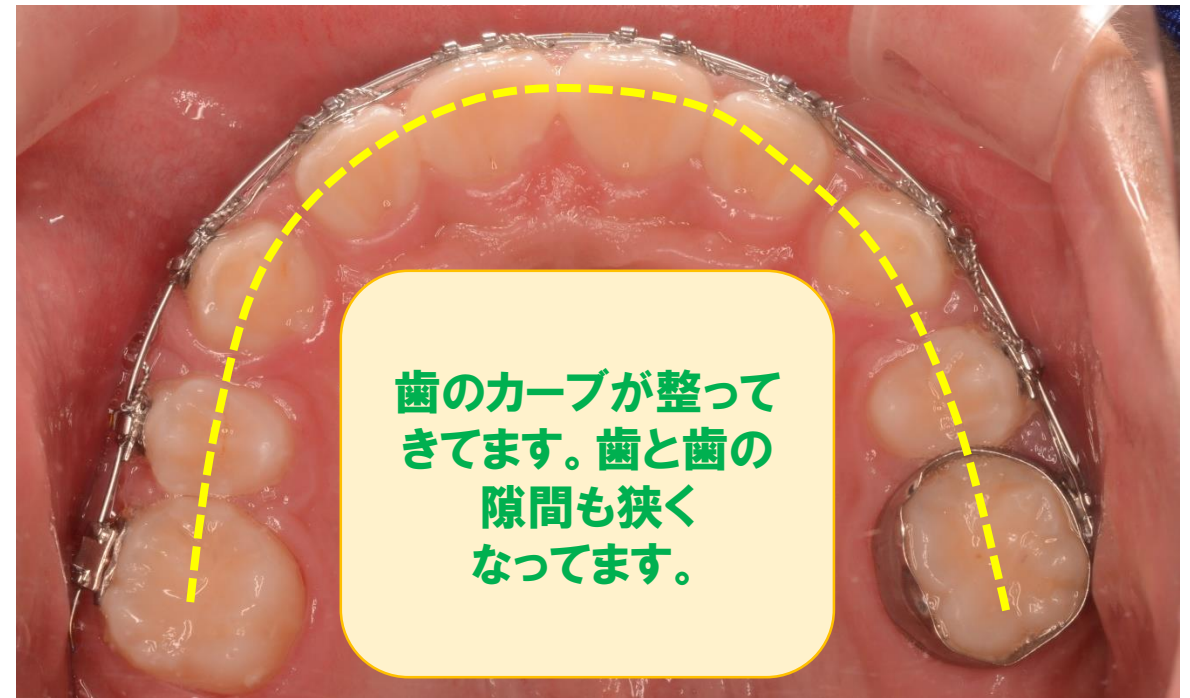矯正診察の2日前にゴムが外れ
たので、ハサミでカットしました。
矯正中の患者様は自分でカットせ
ず、ご来院くださいませ。

お口の中の写真

H28年11月7日

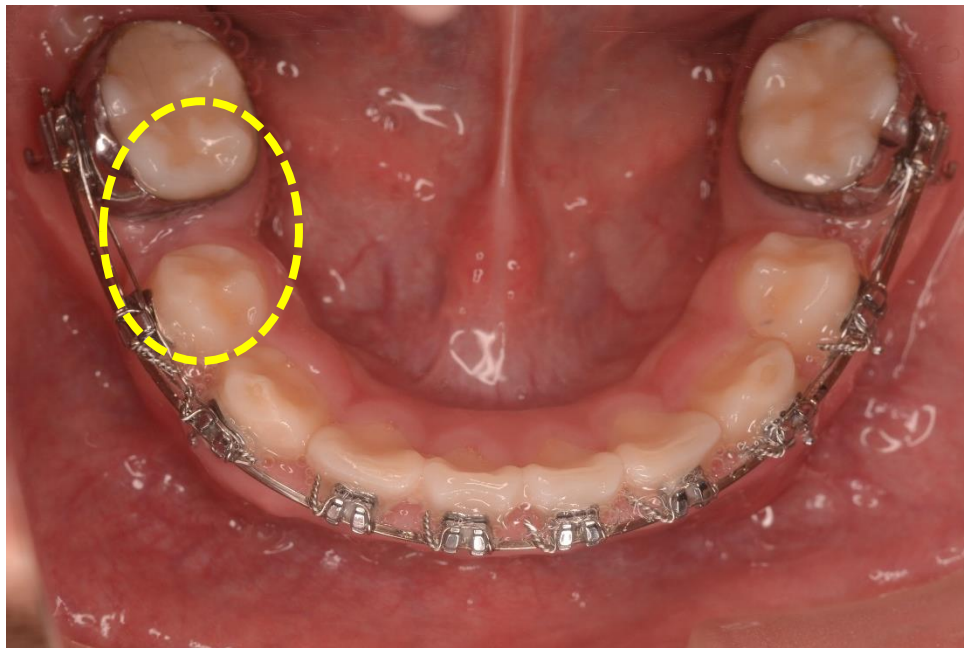


H29年1月20日


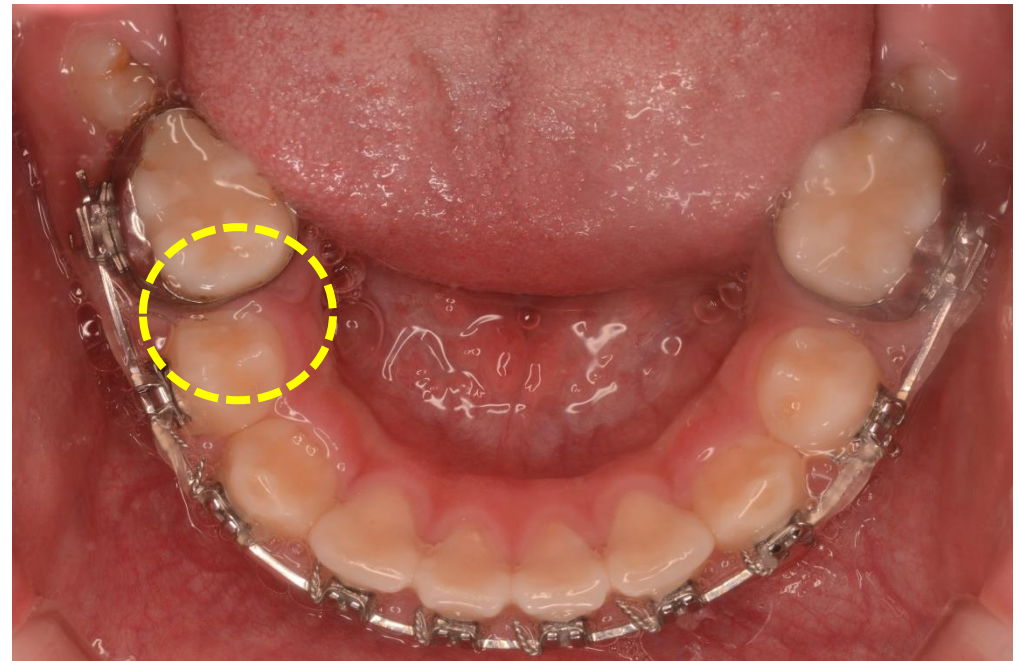


お口の中の写真

H28年11月7日



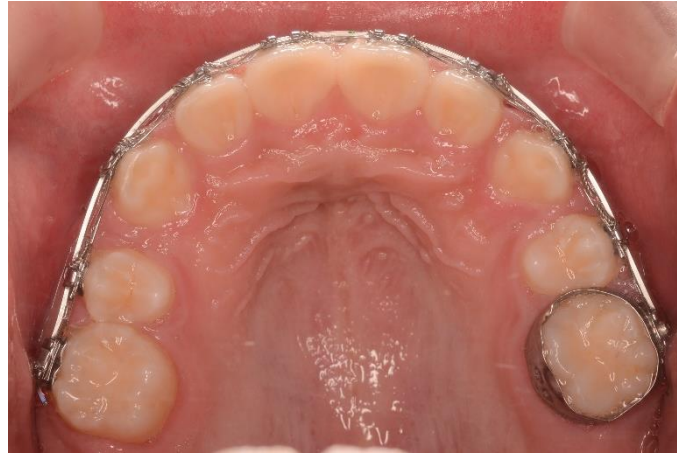H29年1月20日



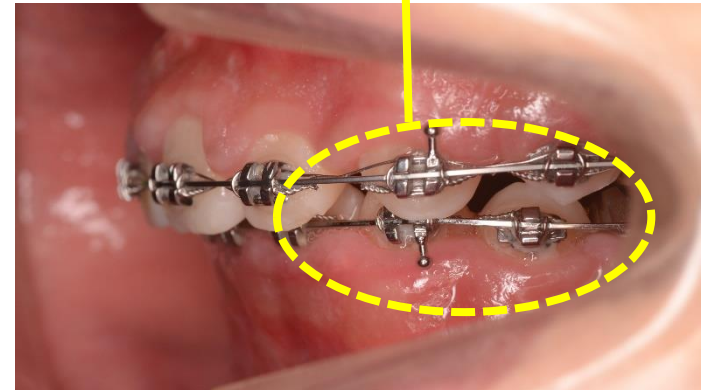
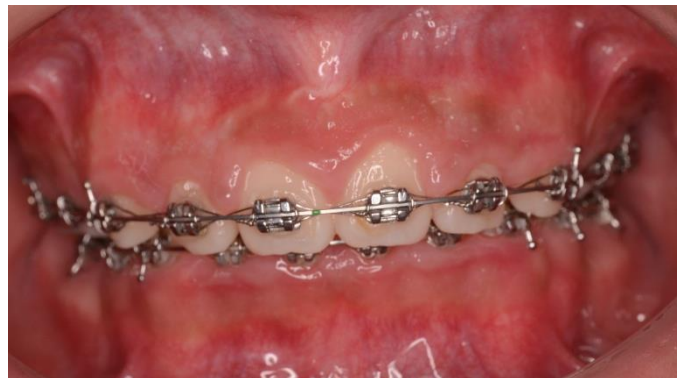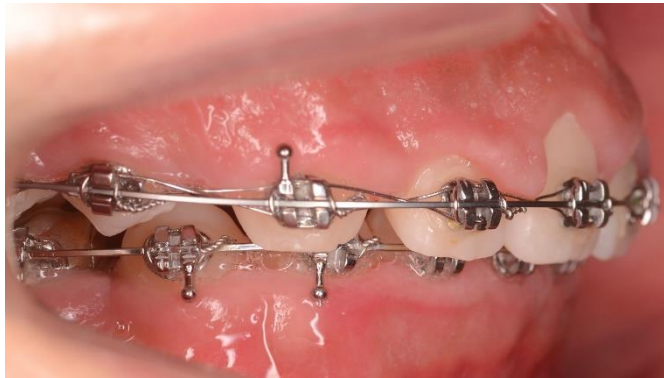歯の隙間が狭くなり、7番目の大臼歯が生えてきました。

お口の中の写真

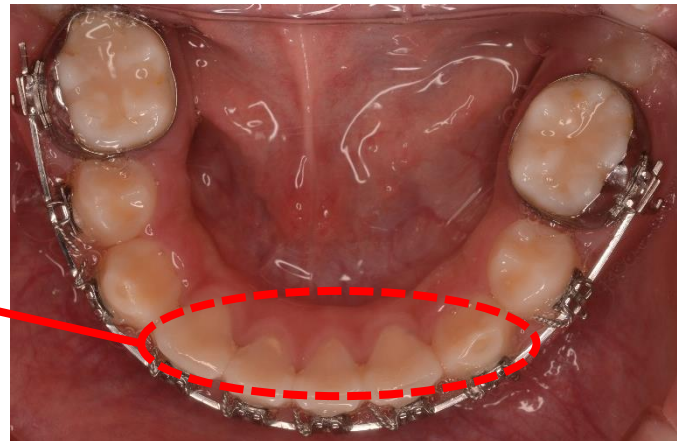
H29年2月21日



ワイヤーを太い物に交換しました。先月はブラケットで口の中を切る事が多かったです。

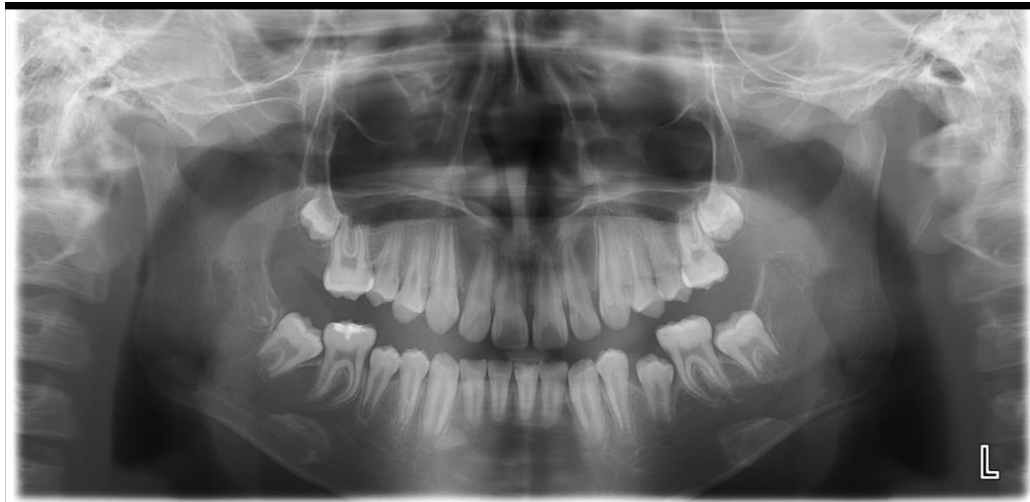

表面のブラケットに気を取られ裏側が磨き残しやすいです。意識してしっかりブラシを当てましょう。

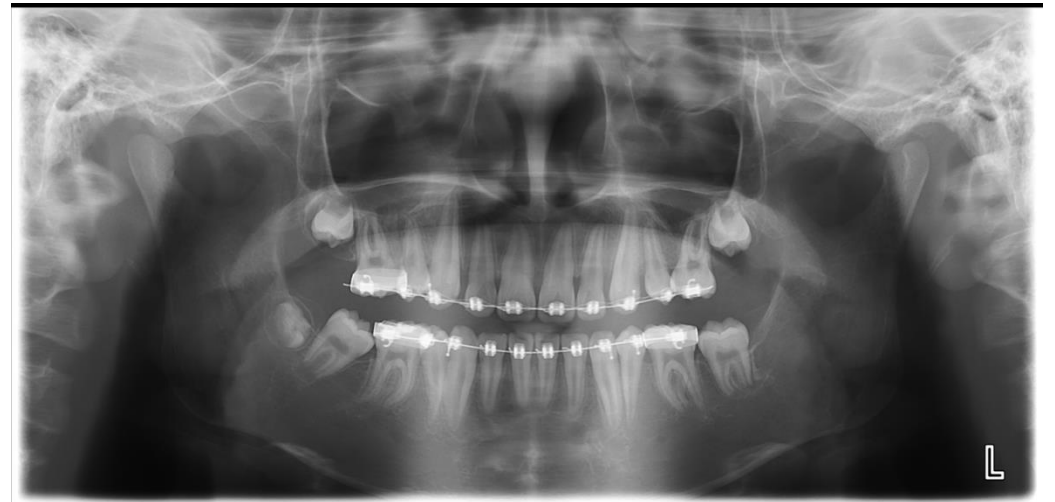

矯正を始めて1年経過しました。

H28年1月5日

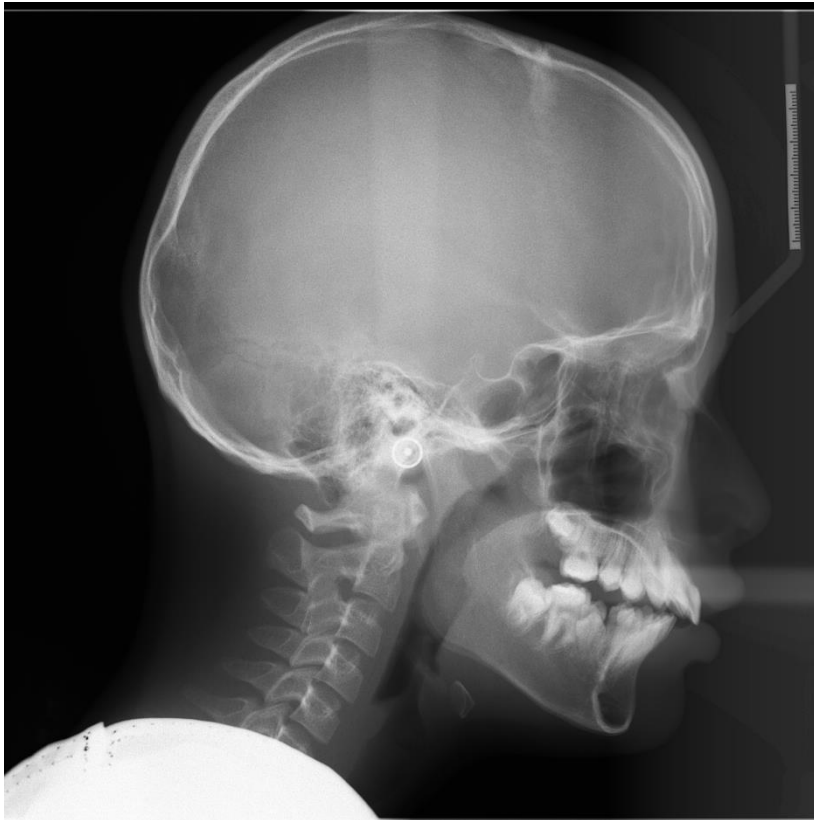

H29年4月13日

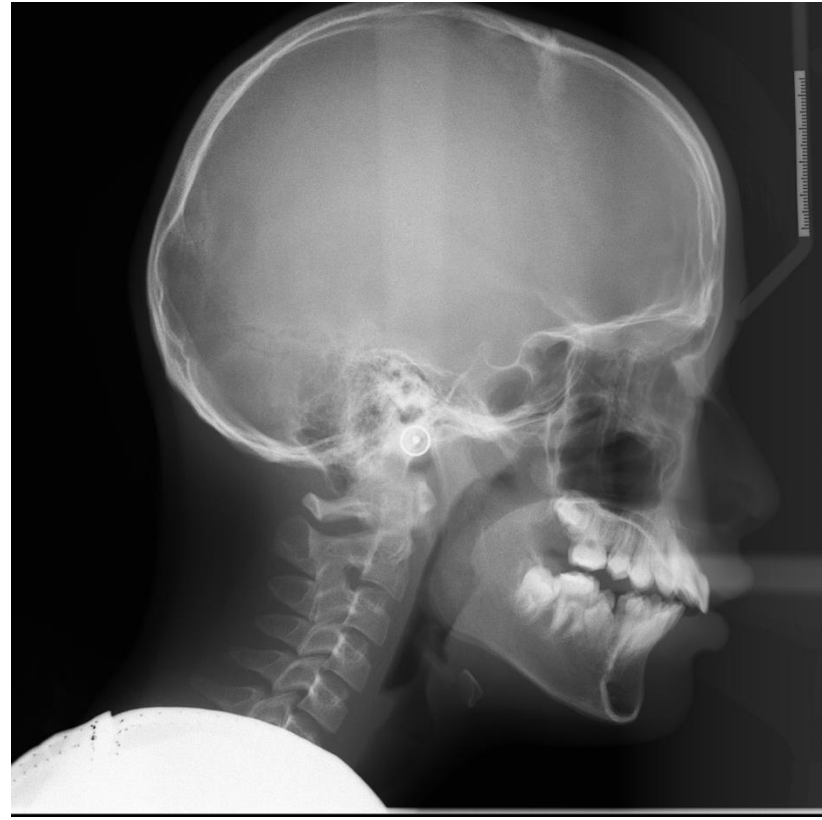

横からみたレントゲン写真

H28年1月5日

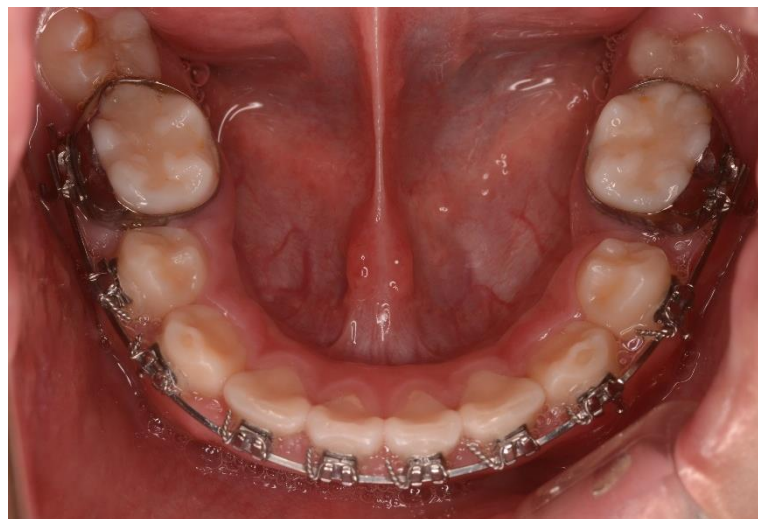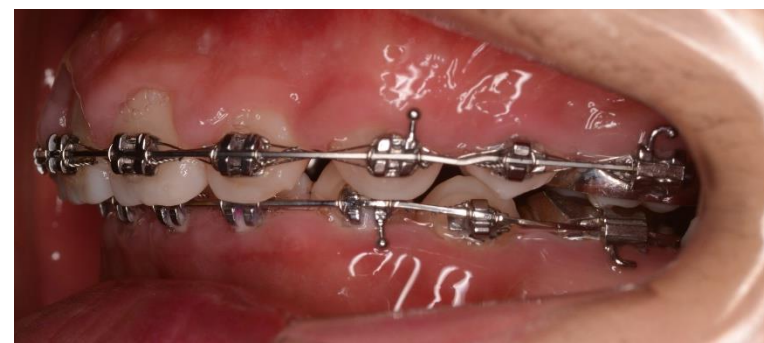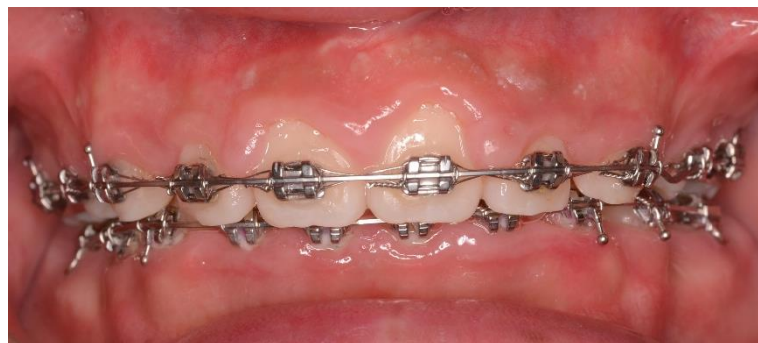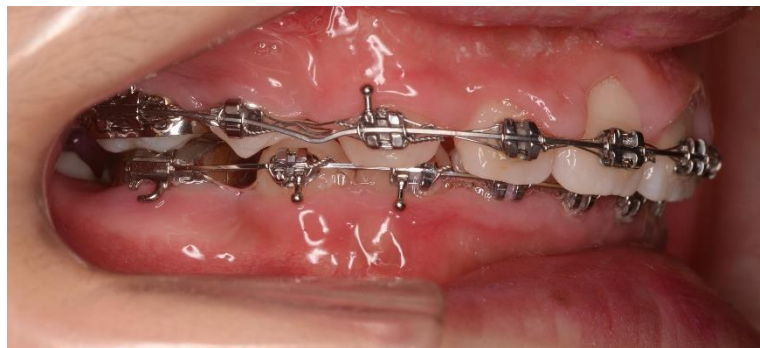


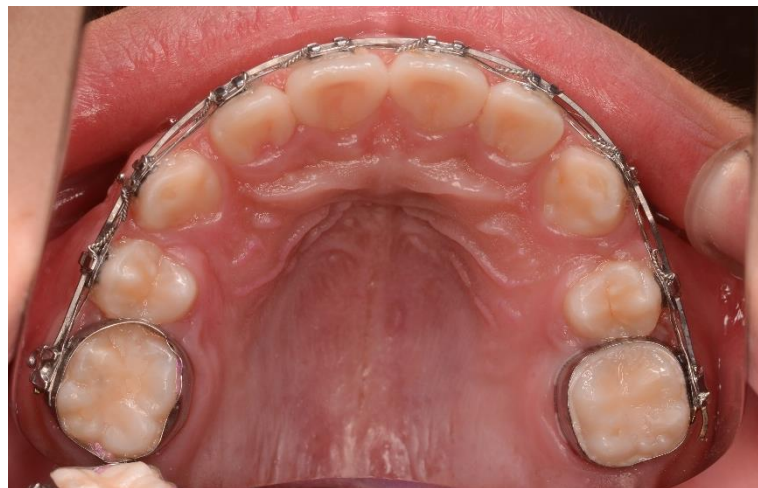H29年4月13日



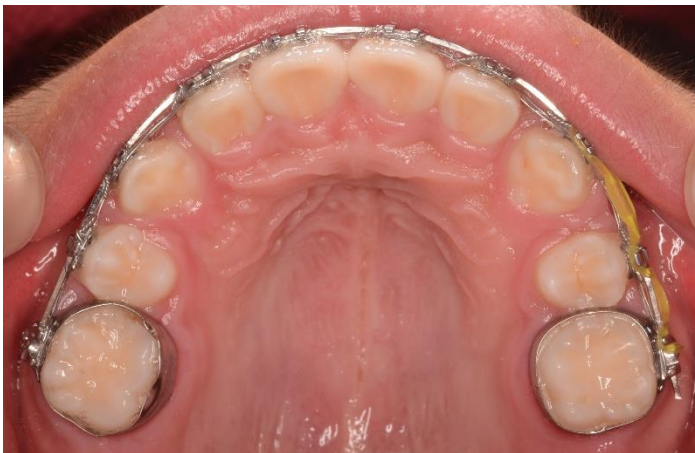お口の中の写真

H29年4月13

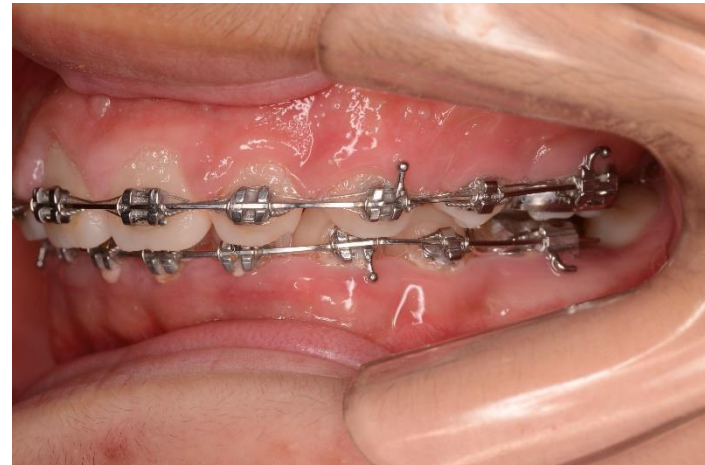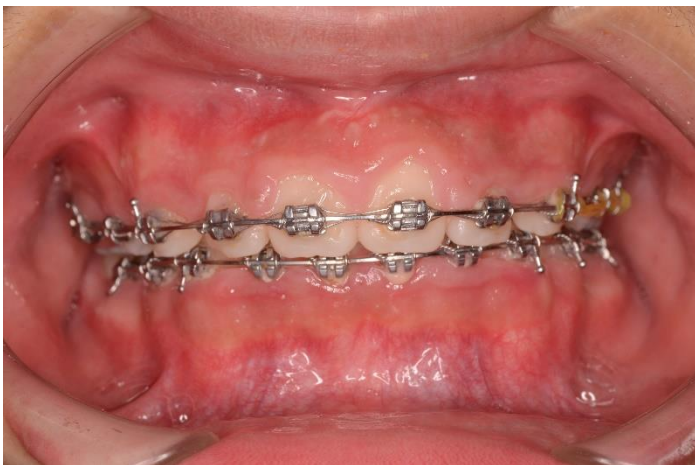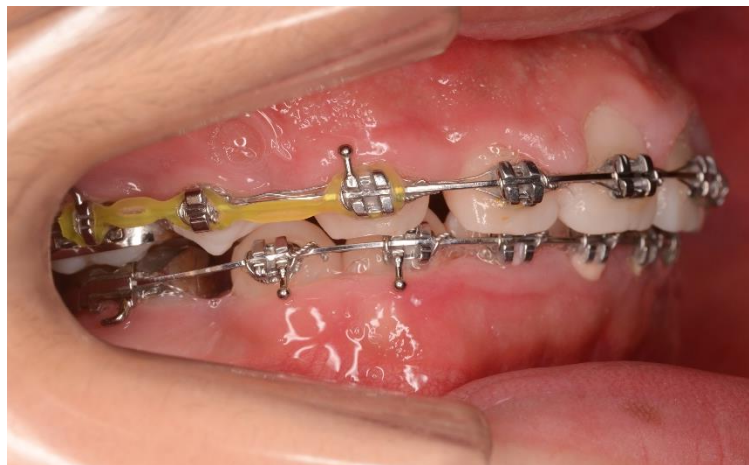


お口の中の写真

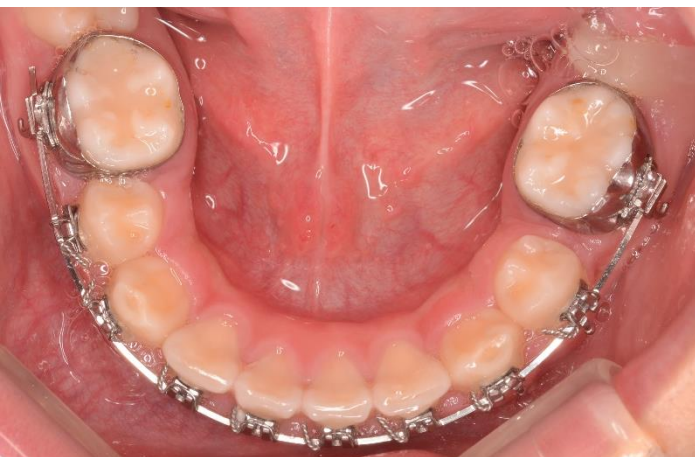平成29年6月27日



歯も随分動いてきました。
左右のバランスよく噛
むようにとの事



左右の隙間のズレは、
片噛みするとできるそ
うです。

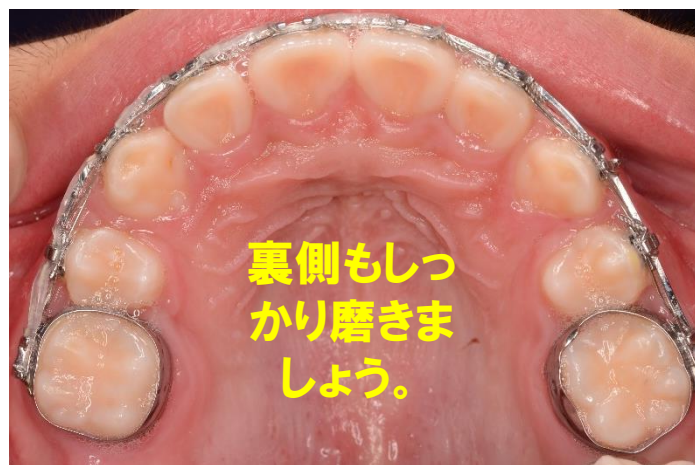

7番目の歯が生えると
完了です。来年には完
了が目標です。

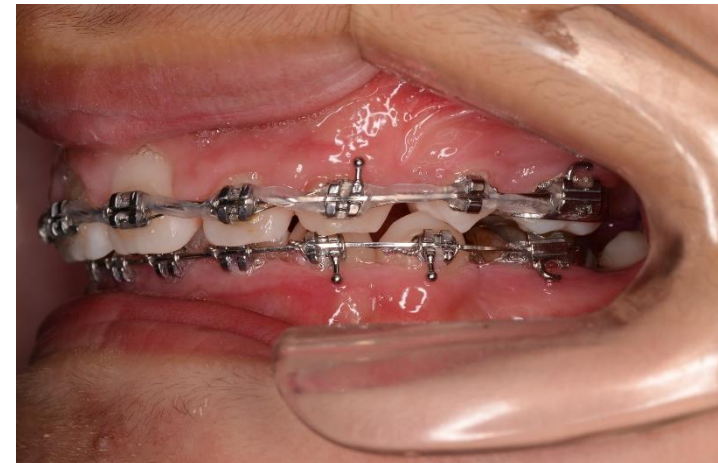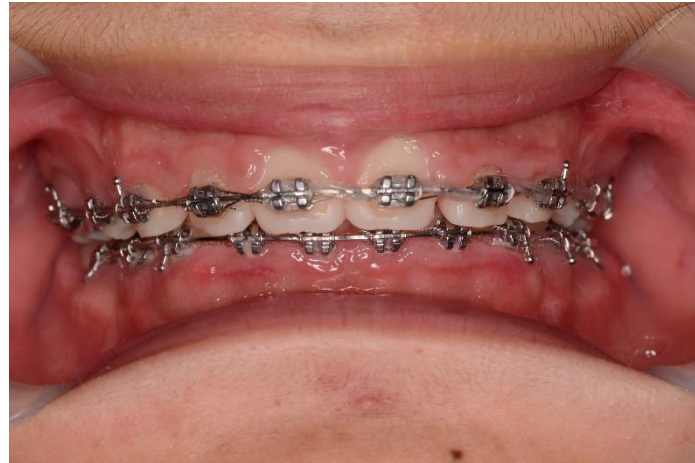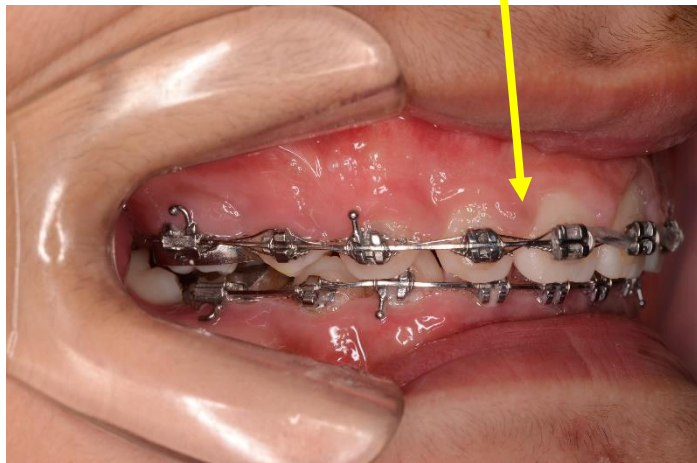お口の中の写真

平成29年8月10日

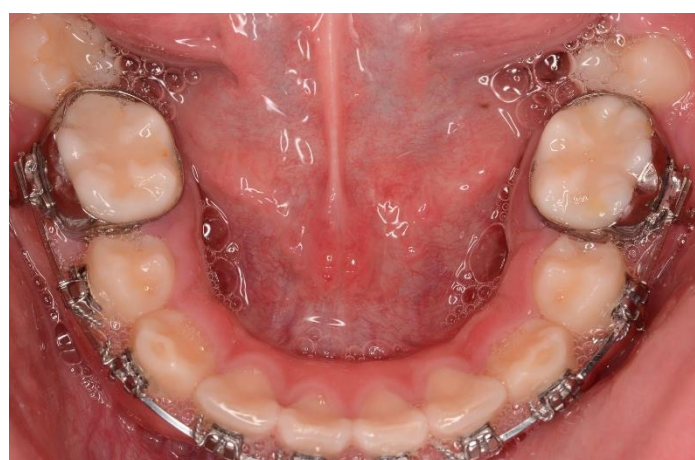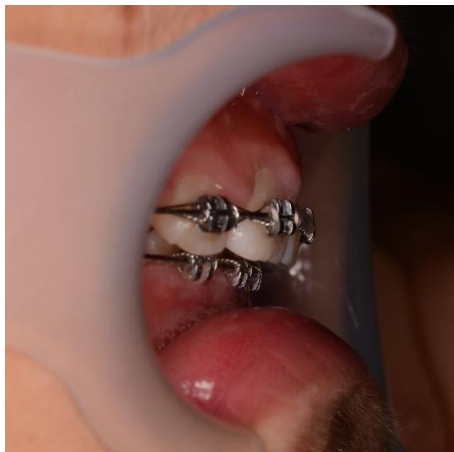
毎日ブラシを当ててますが
歯茎がはれてます。



前回よりもワイヤー
をかなり強めに締
めてもらいました。



飲んでる薬
の副作用
で歯茎が
腫れやす
いようです。



矯正中は歯茎の腫れが
起こりやすくなります。
スーパーフロスやワンタフ
トを使用しましょう。